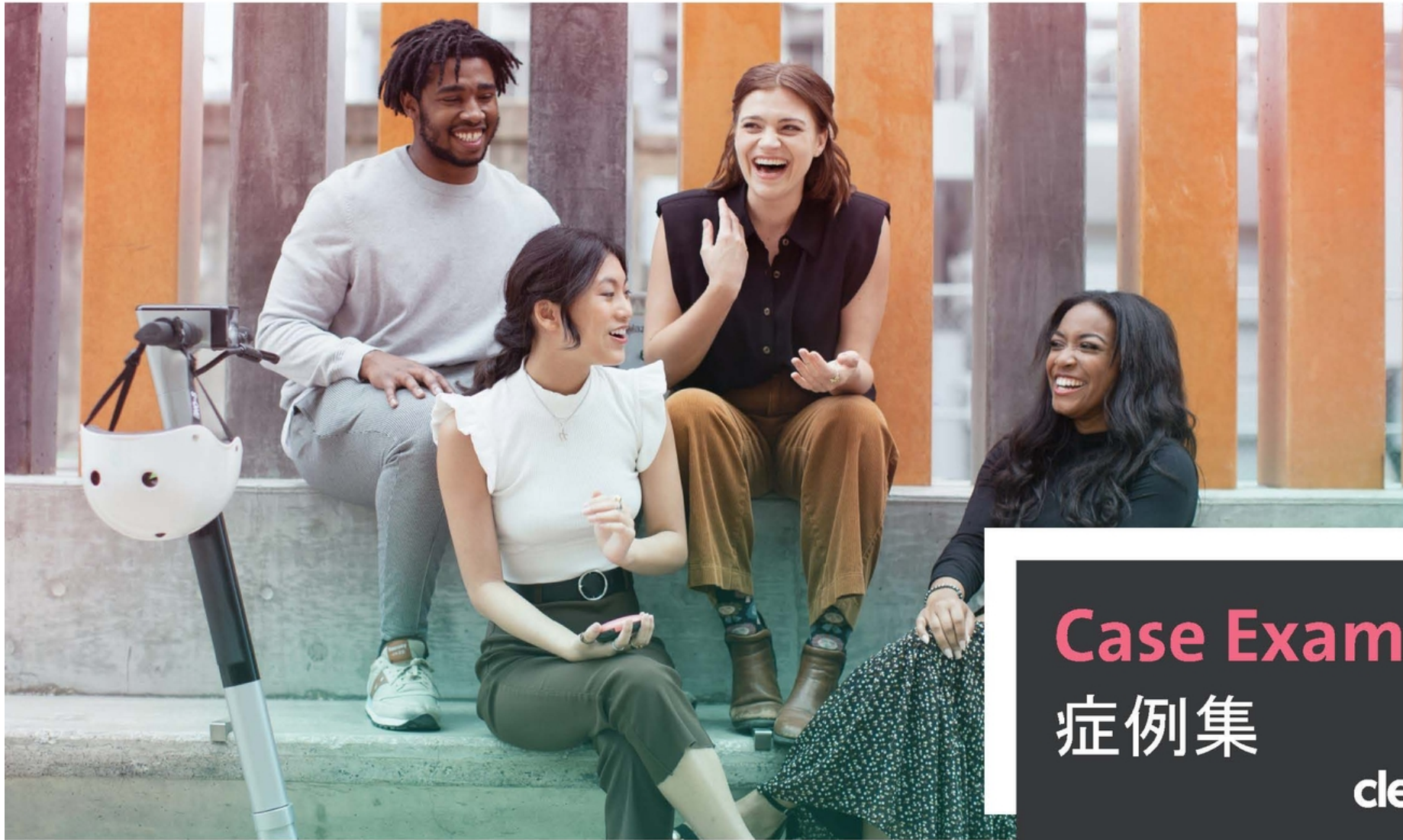



# Case Examples

## 症例集

**clearcorrect**  
A Straumann Group Brand

## 本資料の使用にあたって

- 本「Case Examples」の内容は、実際にClearCorrectのアライナーを用いて矯正治療を行ったケースで作成されたものです。アライナー矯正治療を参考するための資料であり、個々の患者様の理想的な治療を行うために必要な変更を行うのはドクターの責任となります。
- 本資料データの著作権はストローマン・ジャパン株式会社であり、著作権保護の観点から、これを用いた引用、転用、配信、公開、テキスト、画像の転載等を固く禁止します。

# Case example

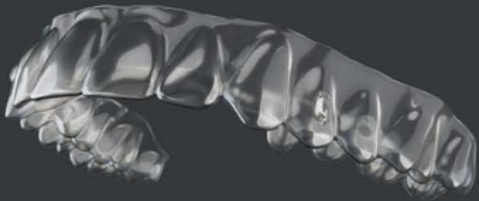## 1. Spacing

空隙歯列（スペース閉鎖）

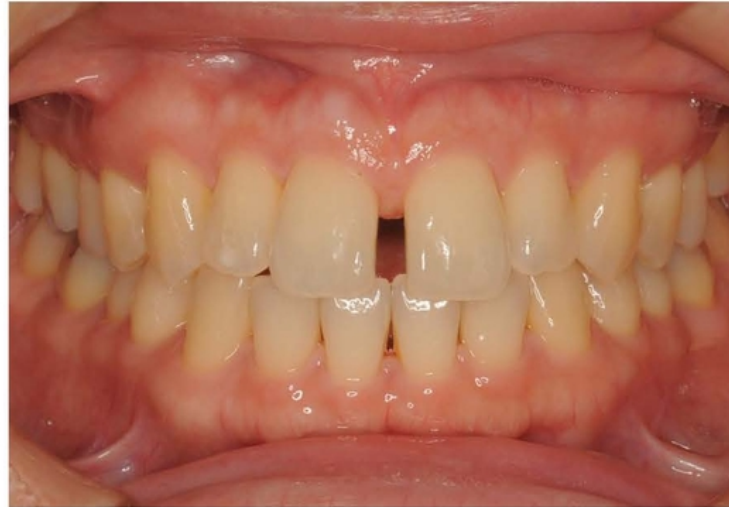Case example

# 1-1. Spacing

Predictable – Beginner cases

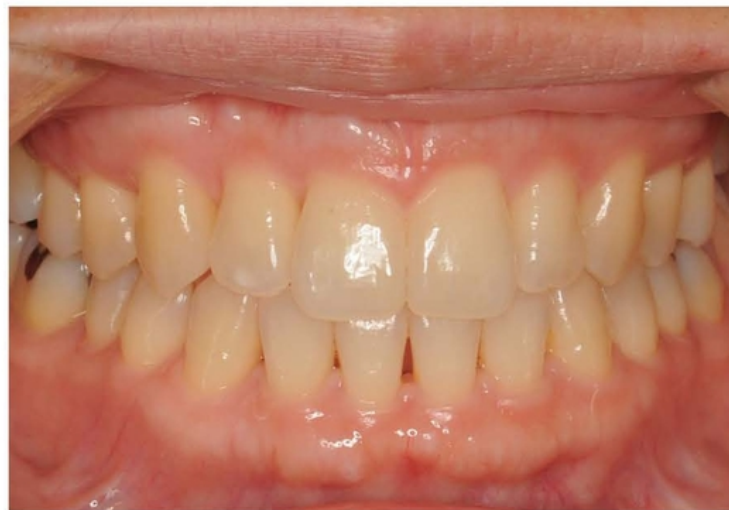

Case Provider Dr. Joji Tanaka



Before(主訴/診断内容)

- すきっ歯が気になる(患者)
- 正中離開



After(治療アライナー数、期間等)

- 枚数: 18アライナー
- 治療期間: 5カ月の治療
- アライナーのみ、IPRなし
- 正中離開は約3カ月でほぼ改善され、高い満足度を得た

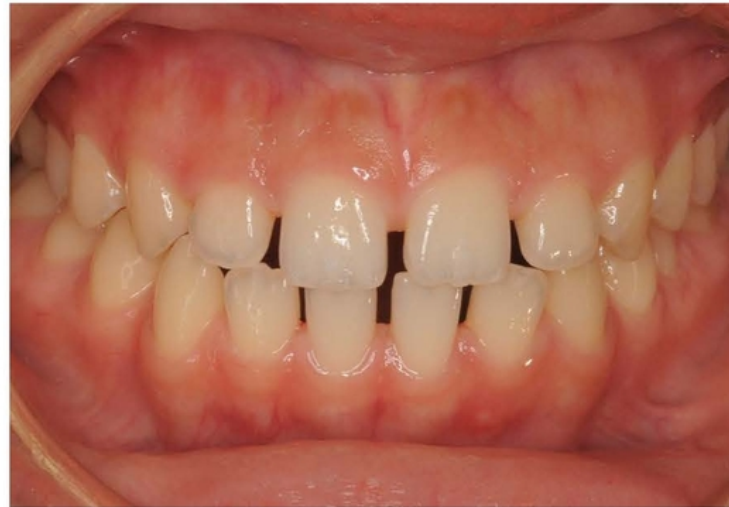Case example

## 1-2. Spacing

Predictable – Beginner cases

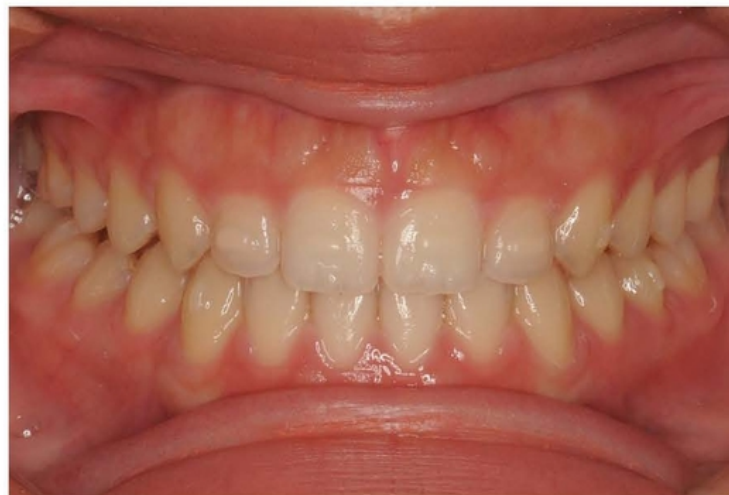

Case Provider Dr. Joji Tanaka



Before (主訴/診断内容)

- すきっ歯 (患者)
- 前歯部歯間離開



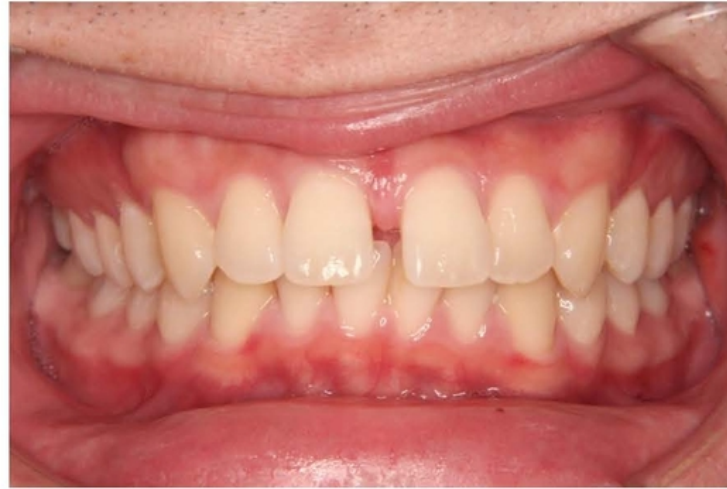After (治療アライナー数、期間等)

- 枚数: 34アライナー
- 治療期間: 11カ月の治療
- アライナーのみ、IPRなし
- 前歯部歯間離開が短期間で改善され大変喜ばれた
- 経過をみて必要なら、臼歯部の微調整をおこなう

Case example

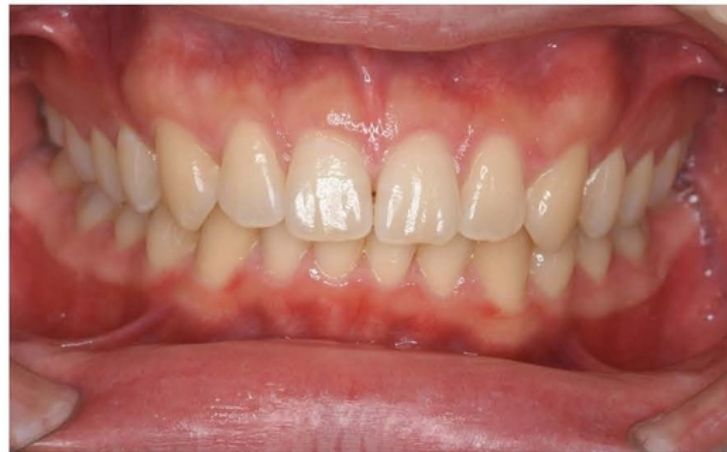# 1-3. Spacing

Predictable – Beginner cases



Before (主訴/診断内容)

- 前歯が気になる(スペース)



After (治療アライナー数、期間等)

- 枚数: 27アライナー (2w毎)
- 治療期間: 23ヵ月の治療
- アライナーメイン、IPRあり

Case Provider Dr. Hajime Tokiwa

# Case example

## 2. Crowding

叢生（歯列の拡大・縮小）

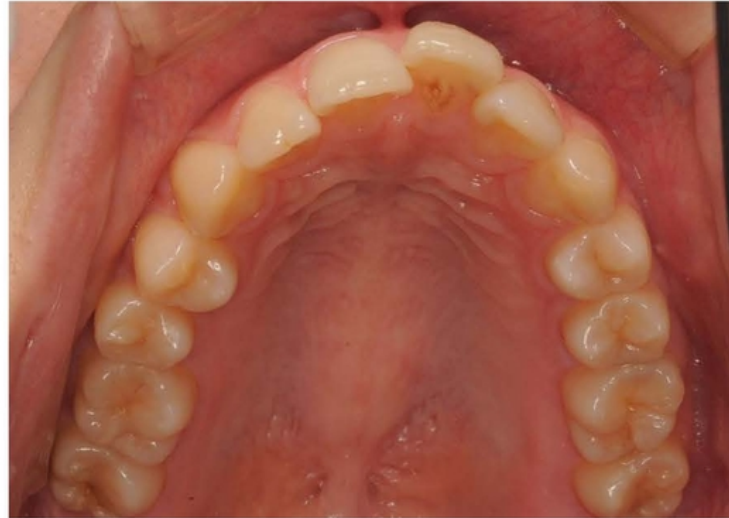Case example

## 2-1. Crowding

Predictable – Beginner cases

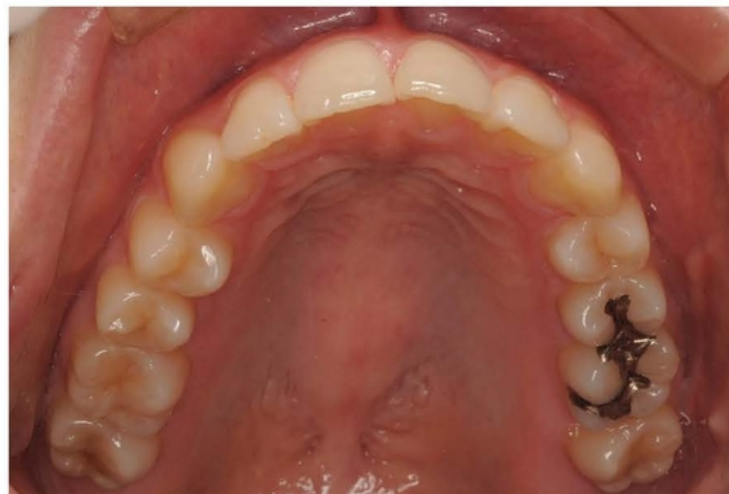

Case Provider Dr. Joji Tanaka



Before (主訴/診断内容)

- 前歯の不正が気になる(患者)
- #21の唇側傾斜



After (治療アライナー数、期間等)

- 枚数: 16アライナー
- 治療期間: 6カ月の治療
- アライナーのみ、IPRあり
- 遠方からの来院であったが、相談日を入れても8回程で終了となり喜ばれた



Case example

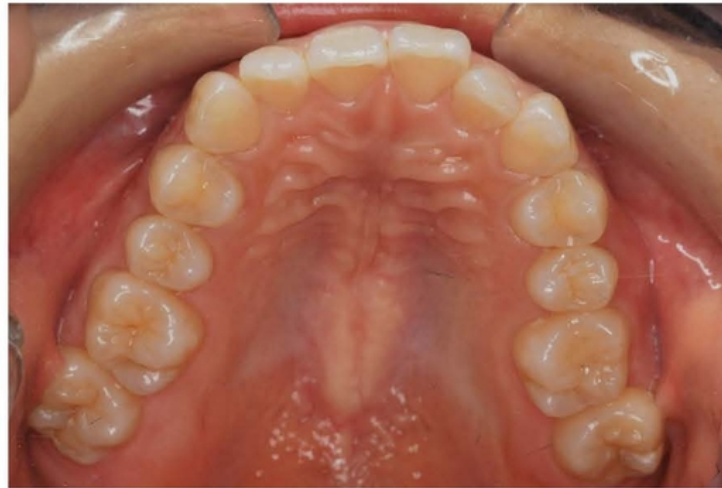## 2-2. Crowding

Predictable – Beginner cases



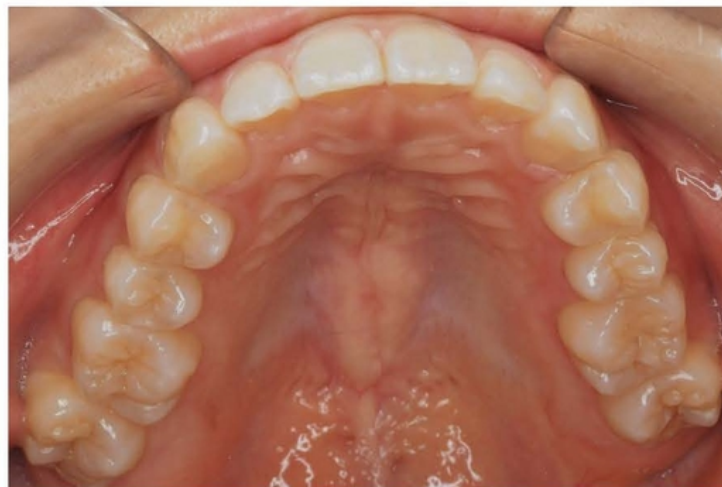Case Provider Dr. Hajime Tokiwa

Upper



Before (主訴/診断内容)

- 前歯が気になる(クロスバイト、叢生)
- 歯列拡大とIPRによる叢生改善



After (治療アライナー数、期間等)

- 枚数: 19アライナー (2w毎)
- 治療期間: 11カ月の治療
- アライナーメイン、IPRあり

Case example

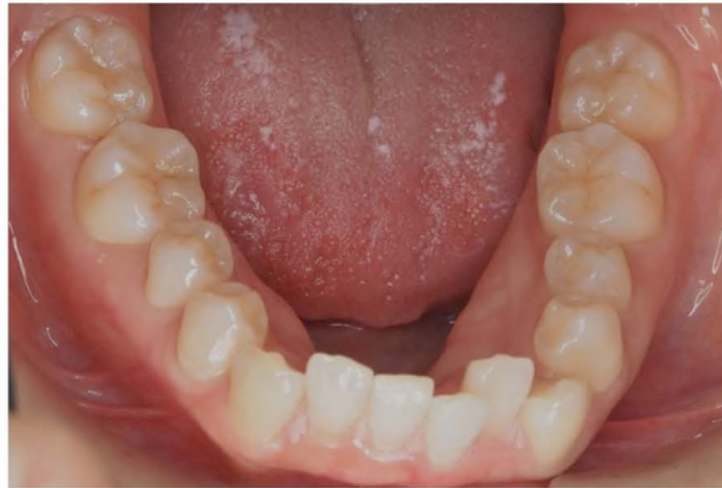## 2-2. Crowding

Predictable – Beginner cases



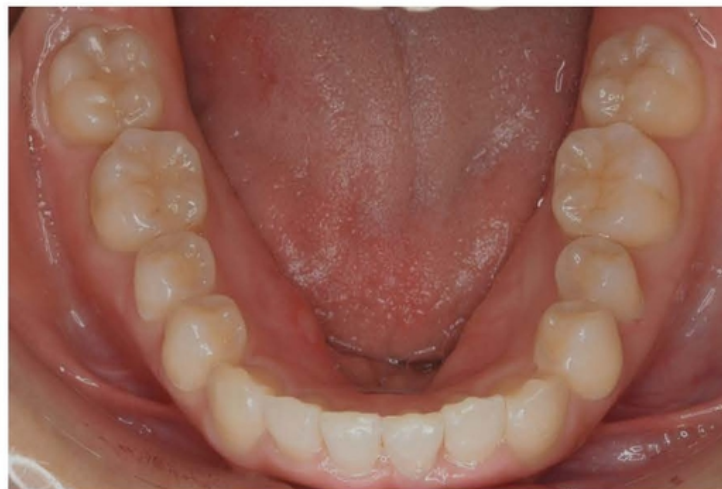Case Provider Dr. Hajime Tokiwa

Lower



Before (主訴/診断内容)

- 前歯が気になる(クロスバイト、叢生)
- 歯列拡大とIPRによる叢生改善



After (治療アライナー数、期間等)

- 枚数: 19アライナー (2w毎)
- 治療期間: 11カ月の治療
- アライナーメイン、IPRあり

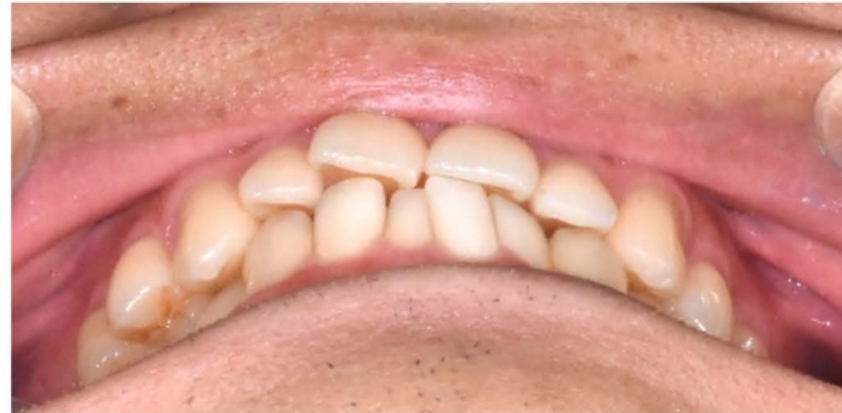Case example

## 2-3. Crowding

Moderate cases - Experienced

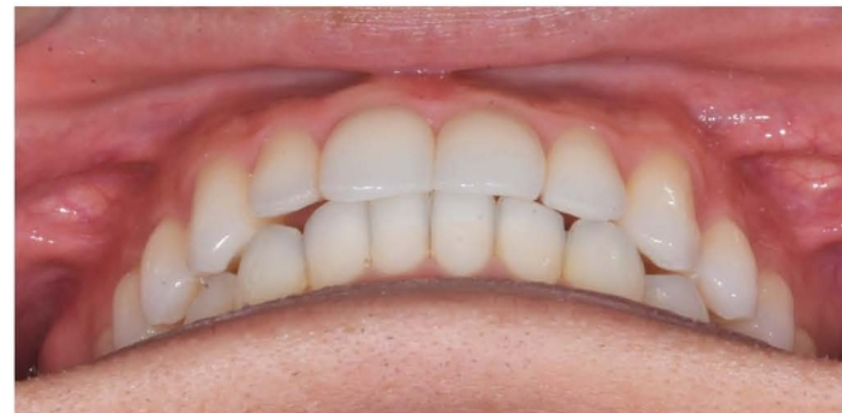

Case Provider Dr. Hironobu Fumino



Before (主訴/診断内容)

- 歯並びが気になる(患者)
- 重度叢生、すれ違い咬合



After (治療アライナー数、期間等)

- 枚数: 28アライナー
- 治療期間: 1年
- アライナーのみ、IPRあり
- 治療プラン: UNLIMITED

Case example

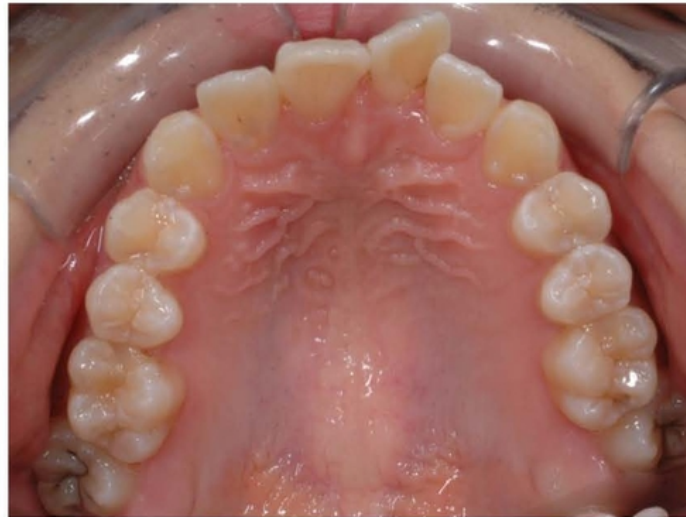## 2-4. Crowding

Moderate cases - Experienced



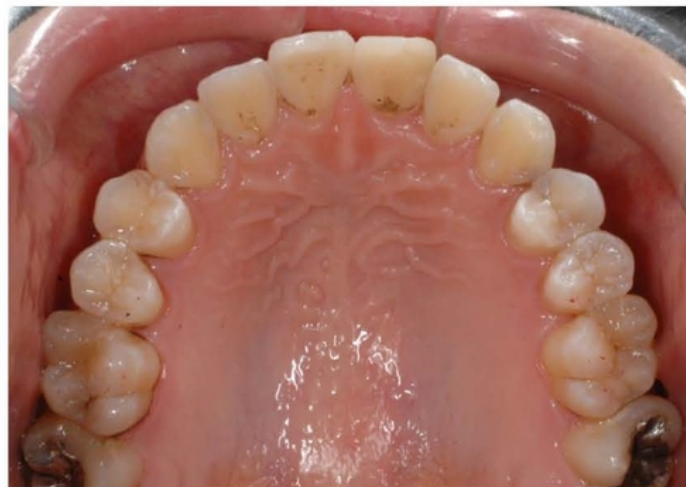Case Provider Dr. Hironobu Fumino

Upper



Before (主訴/診断内容)

- 前歯が気になる(患者)
- 歯列の拡大、叢生改善



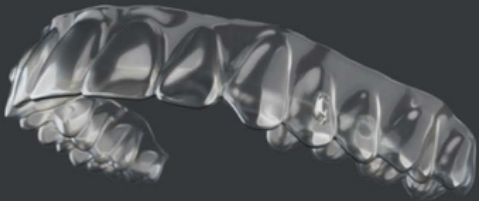After (治療アライナー数、期間等)

- 枚数: 42 アライナー
- 治療期間: 24ヵ月
- アライナーのみ、IPRあり

Case example

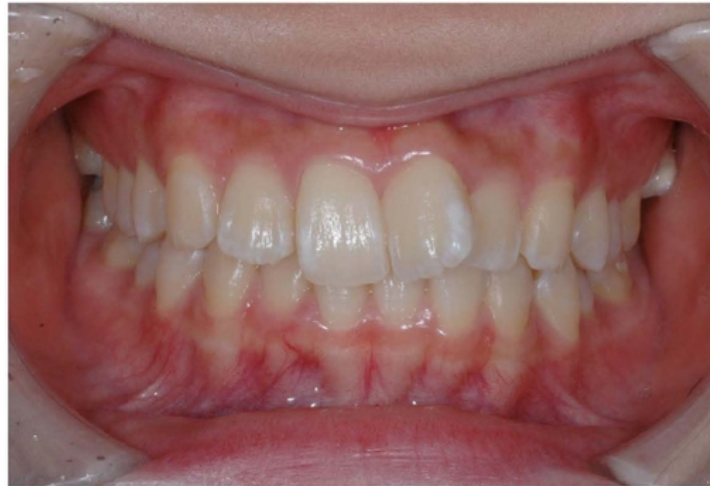## 2-4. Crowding

Moderate cases - Experienced



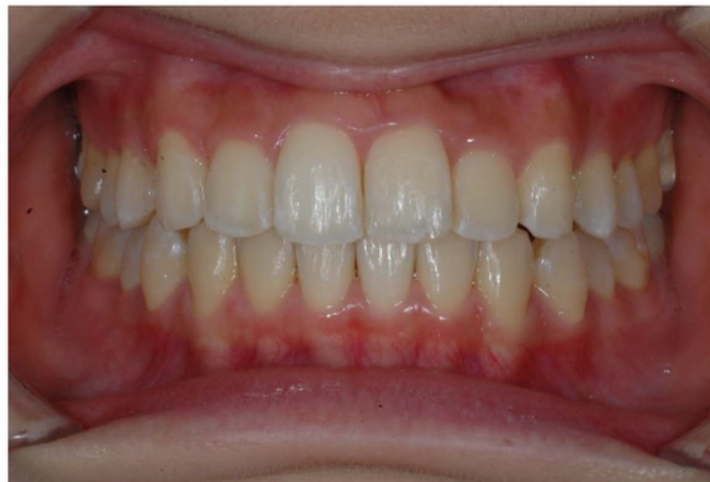Case Provider Dr. Hironobu Fumino

Front



Before (主訴/診断内容)

- 前歯が気になる(患者)
- 歯列の拡大、叢生改善



After (治療アライナー数、期間等)

- 枚数: 42 アライナー
- 治療期間: 24ヵ月
- アライナーのみ、IPRあり

# Case example

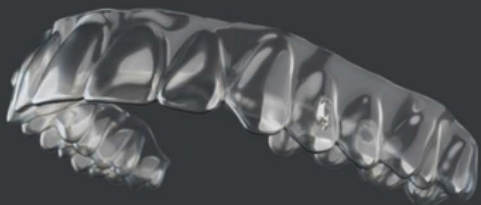## 3. Midline misalignment

正中線のずれ（叢生改善）

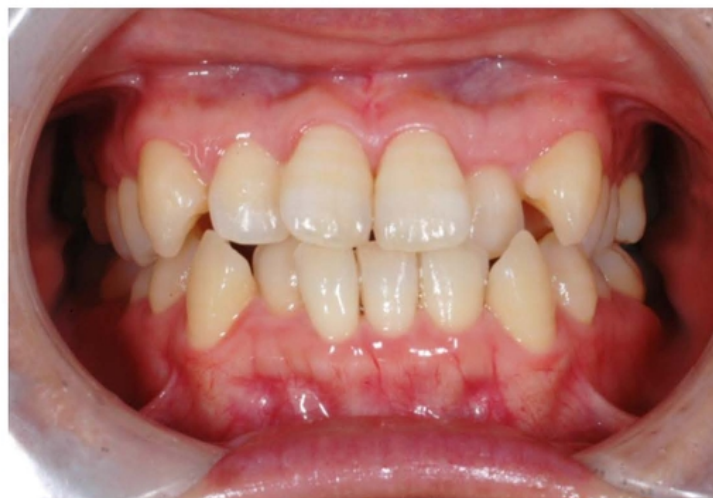Case example

## 3-1. Midline Misalignment

Moderate cases - Experienced

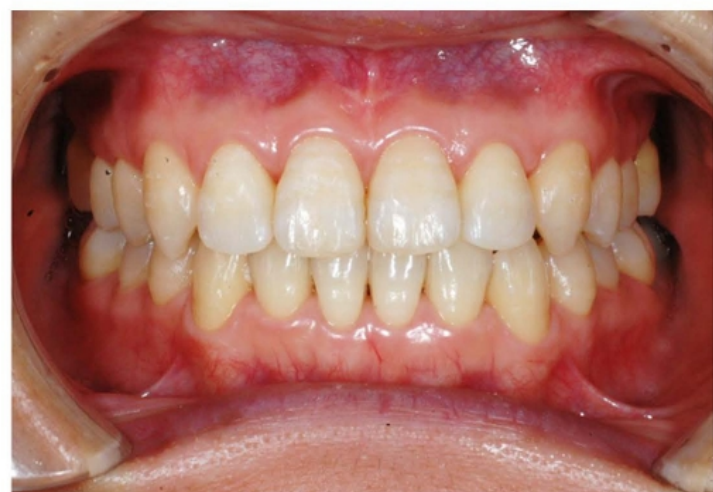

Case Provider Dr. Hironobu Fumino



Before (主訴/診断内容)

- 歯並びが気になる(患者)
- 叢生、正中ズレ、反対咬合



After (治療アライナー数、期間等)

- 枚数: 24 アライナー 以上
- 治療期間: 2年
- 治療プラン: UNLIMITED

# Case example

## 4. Cross bite

交叉咬合 · 反对咬合



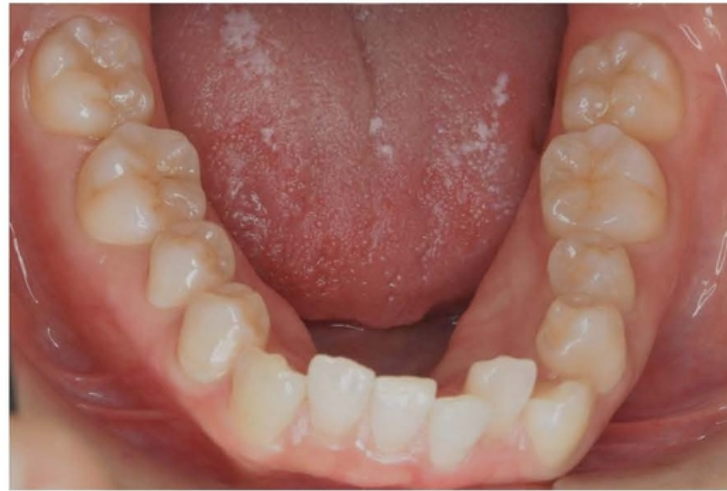Case example

## 4-1. Cross bite

Predictable – Beginner cases

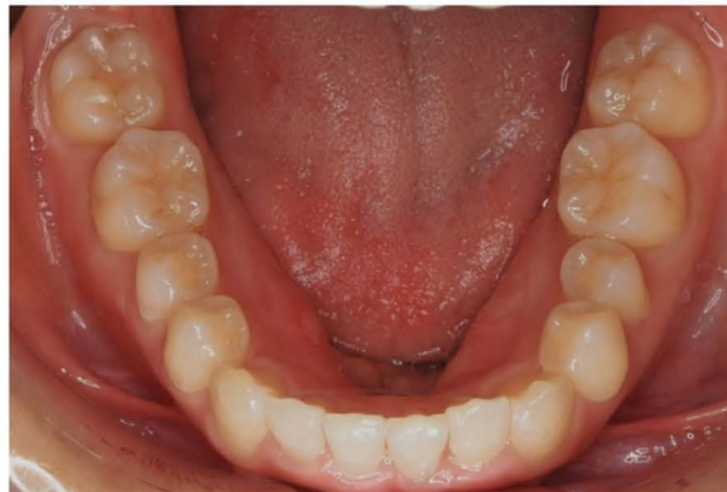

Case Provider Dr. Hajime Tokiwa



Before(主訴/診断内容)

- 前歯が気になる(クロスバイト、叢生)
- 歯列拡大とIPRによる叢生改善



After(治療アライナー数、期間等)

- 枚数:19アライナー(2w毎)
- 治療期間:11カ月の治療
- アライナーメイン、IPRあり
- 治療プラン:UNLIMITED

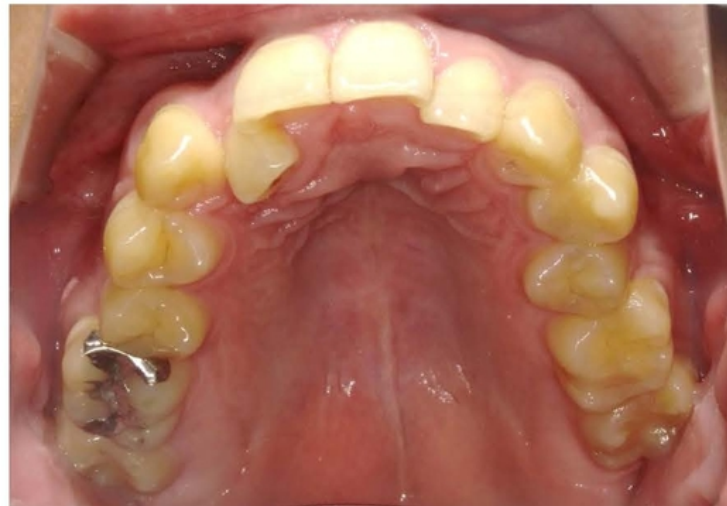Case example

## 4-2. Cross bite

Predictable – Beginner cases

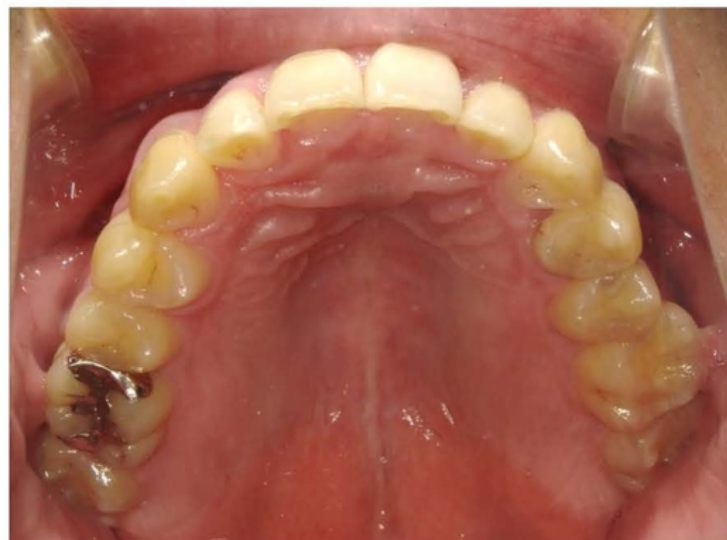

Case Provider Dr. Takanori Kure



Before(主訴/診断内容)

- 前歯が気になる(患者)
- UR2 舌側転位



After(治療アライナー数、期間等)

- 枚数:25 アライナー
- 治療期間:13カ月の治療
- アライナーのみ、IPRあり

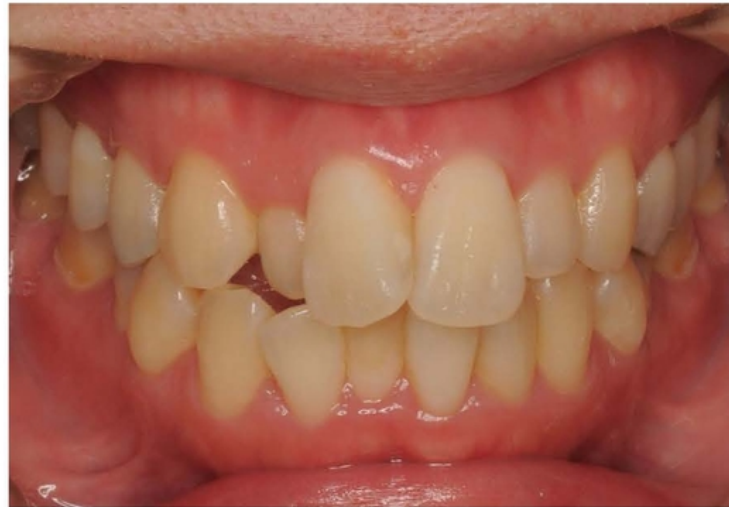Case example

## 4-3. Cross bite

Predictable – Beginner cases

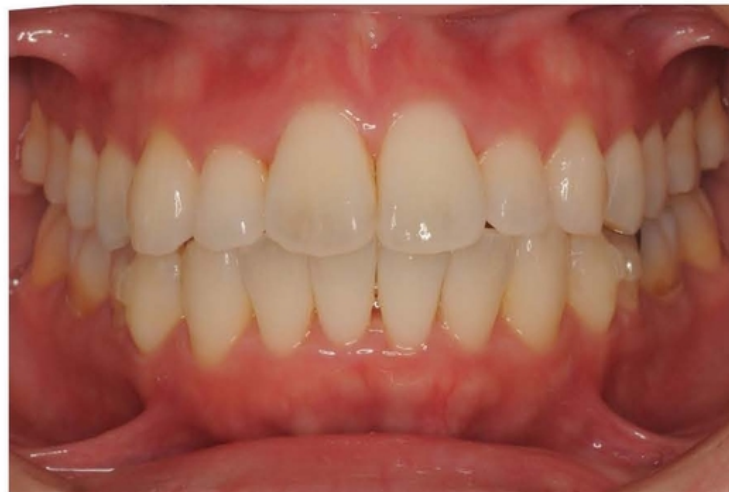

Case Provider Dr. Joji Tanaka



Before (主訴/診断内容)

- 前歯が気になる(患者)
- #22反対咬合 下顎前歯歯列不正



After (治療アライナー数、期間等)

- 枚数:38 アライナー
- 治療期間:11カ月の治療
- アライナーのみ、IPRあり
- 短期間で前歯の改善がみられ、高い満足を得た。

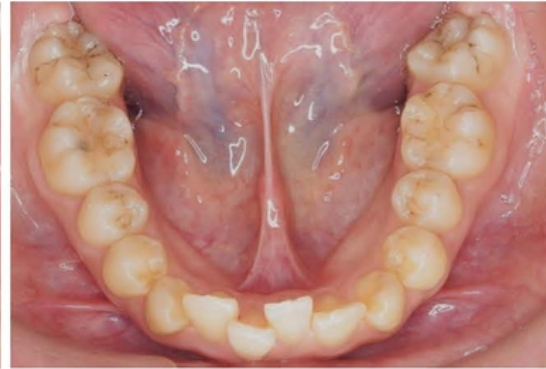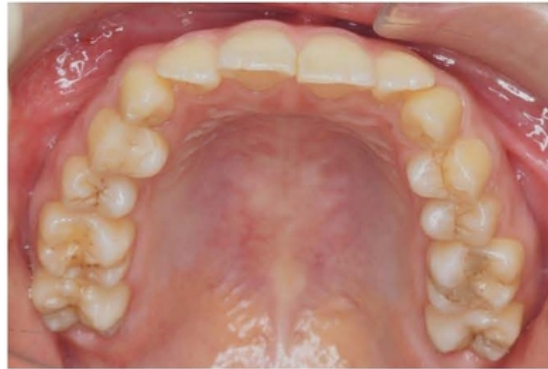Case example

## 4-4. Cross bite Expansion

Moderate cases - Experienced

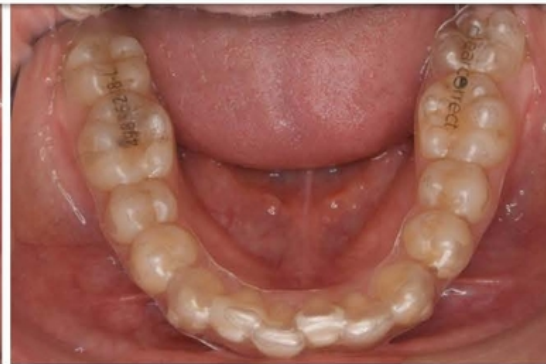
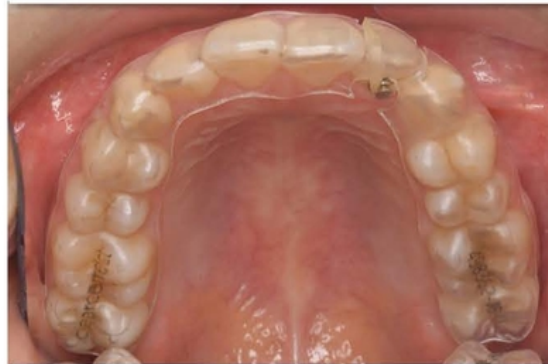
Case Provider Dr. Hajime Tokiwa

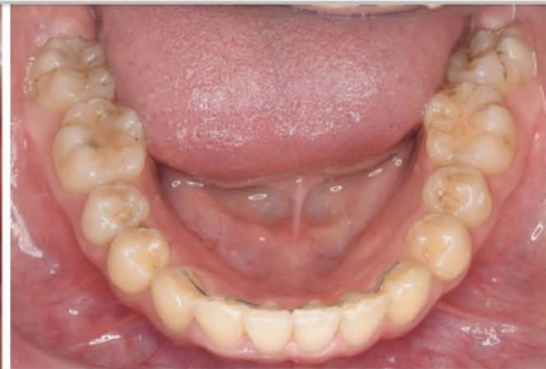
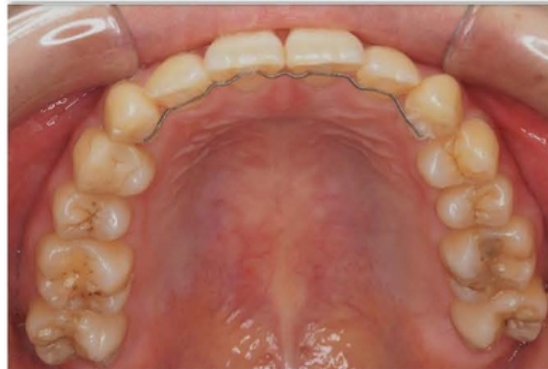
Before

前歯が気になる(叢生)、歯列拡大とIPRによる叢生改善



(7カ月経過)



After

枚数:26 アライナー (2w 毎)

治療期間:12カ月の治療  
アライナーメイン、IPRあり、エラスティック

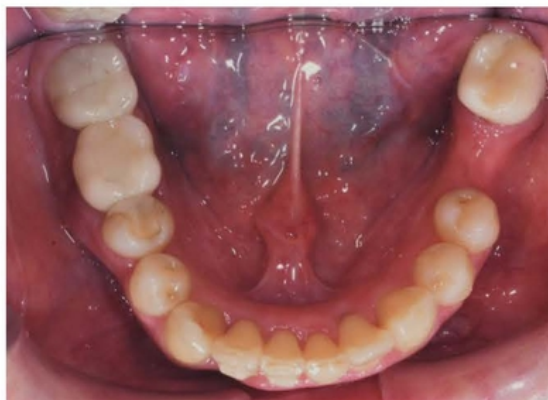
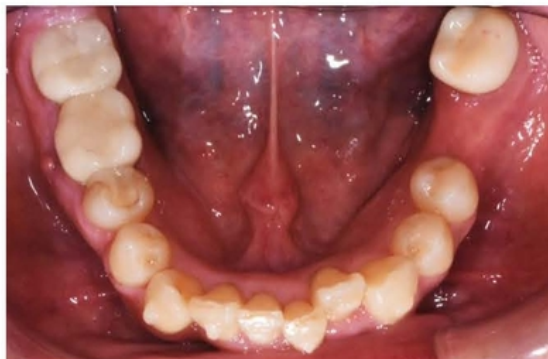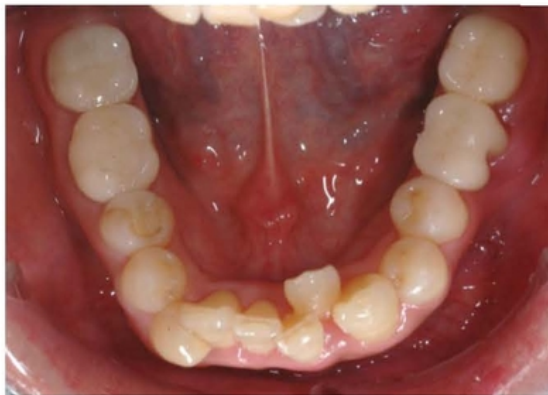Case example

## 4-4. Cross bite Expansion / Implant

Moderate cases - Experienced



Case Provider Dr. Hironobu Fumino



Before(主訴/診断内容)

- 歯並びが気になる(患者)
- 重度叢生、狭窄歯列

(5カ月経過)

After(治療アライナー数、期間等)

- 枚数:24 アライナー 以上
- 治療期間:24カ月の治療
- 矯正治療後、インプラント埋入予定

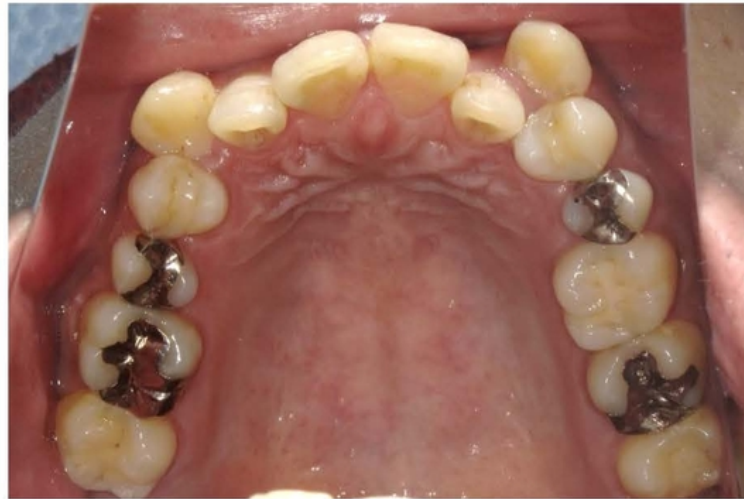Case example

## 4-5. Cross bite Expansion / Extraction

Moderate cases - Experienced

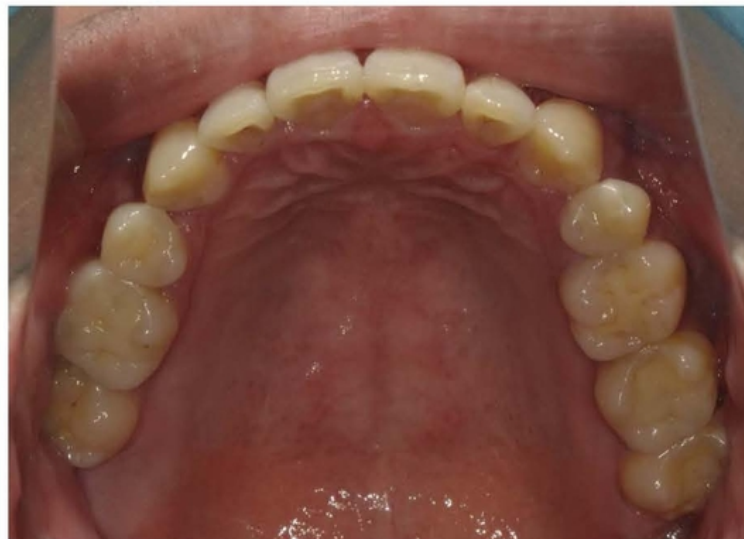

Case Provider Dr. Takanori Kure



Before (主訴/診断内容)

- 重度の前歯反対咬合
- 下顎非抜歯を希望(患者)
- 上顎唇側拡大、下顎の圧下



After (治療アライナー数、期間等)

- 枚数: 36 アライナー
- 治療期間: 17カ月の治療
- アライナーのみ、IPRあり
- 治療プラン: UNLIMITED
- 上顎 4/4抜歯

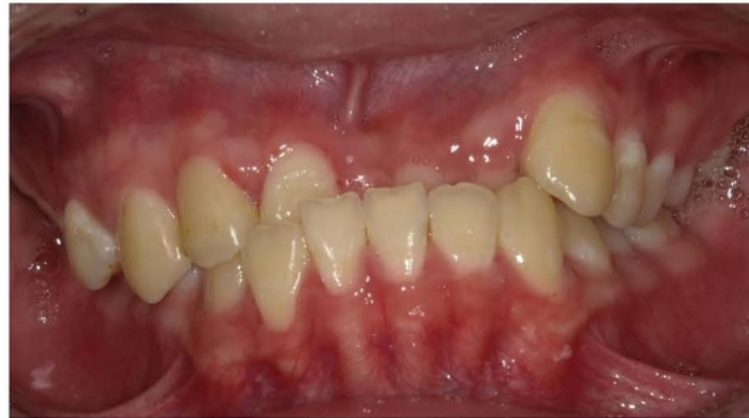Case example

## 4-6. Cross bite Expansion / Intrusion

Difficult cases – not predictable

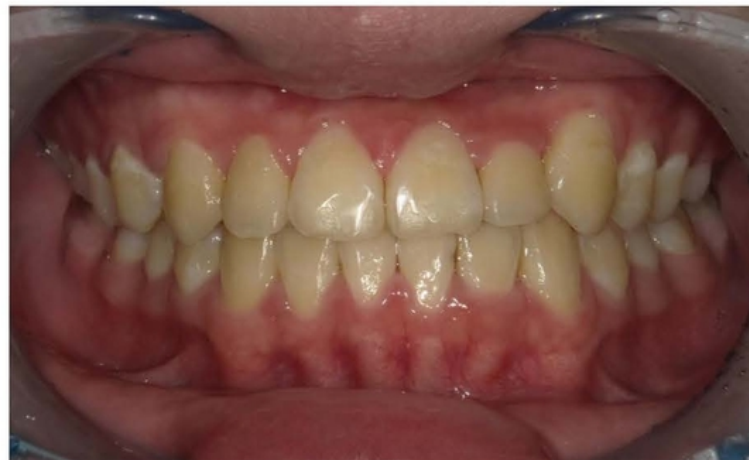

Case Provider Dr. Takanori Kure



Before(主訴/診断内容)

- 重度の前歯反対咬合
- 下顎非抜歯を希望(患者)
- 上顎唇側拡大、下顎の圧下



After(治療アライナー数、期間等)

- 枚数:30 アライナー
- 治療期間:15カ月の治療
- アライナーのみ、IPRあり
- 治療プラン:UNLIMITED

# Case example

## 5. Edge to Edge

切端咬合（压下・挺出）



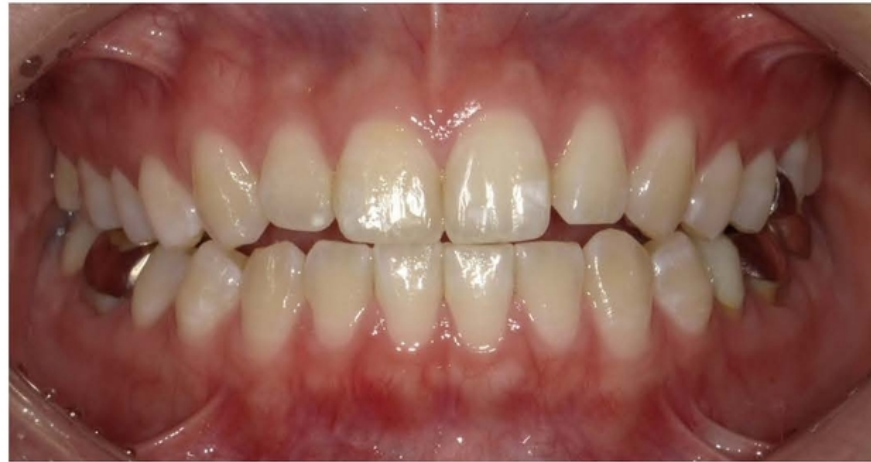Case example

## 5-1. Edge to Edge Intrusion/Extrusion

Moderate cases - Experienced

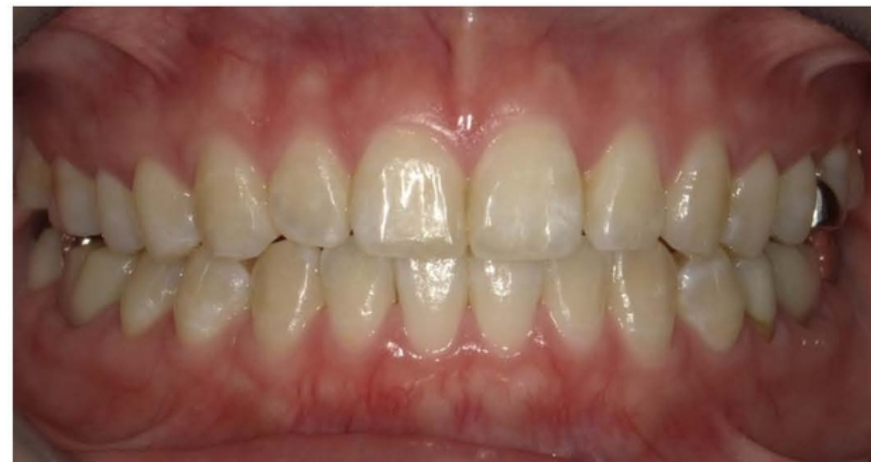

Case Provider Dr. Takanori Kure



Before (主訴/診断内容)

- 前歯叢生、前歯咬合改善



After (治療アライナー数、期間等)

- 枚数: 27 アライナー
- 治療期間: 26カ月の治療
- 治療プラン: UNLIMITED
- リバイス(修正): 2回あり

# Case example

## 6. Rotation

歯の捻転（翼状捻転）

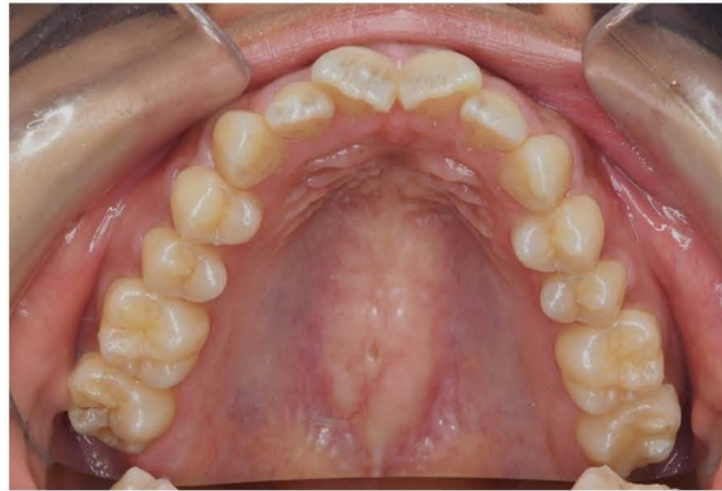
Case example

## 6-1. Rotation

Predictable – Beginner cases

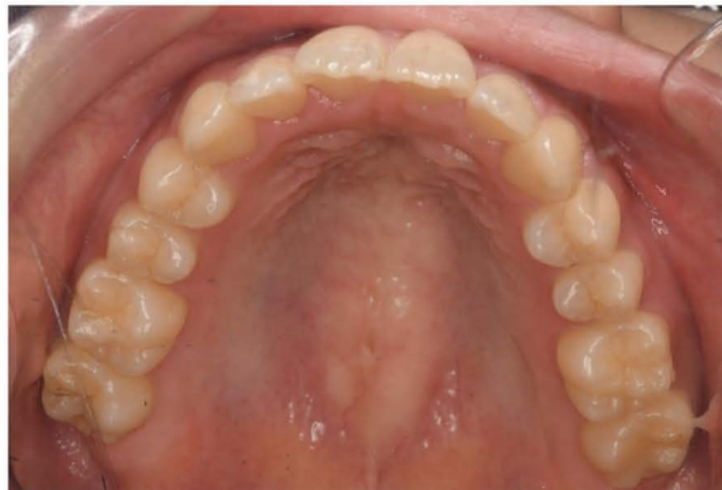

Case Provider Dr. Hajime Tokiwa



Before(主訴/診断内容)

- 前歯が気になる
- 歯列の拡大およびIPRによる叢生改善



After(治療アライナー数、期間等)

- 枚数:38アライナー(2w毎)
- 治療期間:24ヵ月の治療
- アライナーメイン、IPRあり
- 治療プラン:UNLIMITED

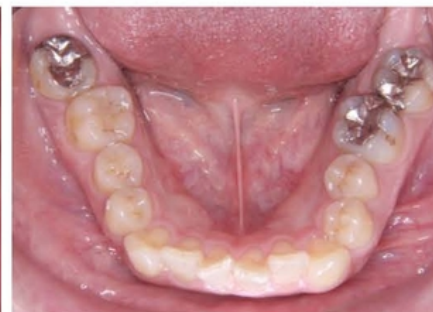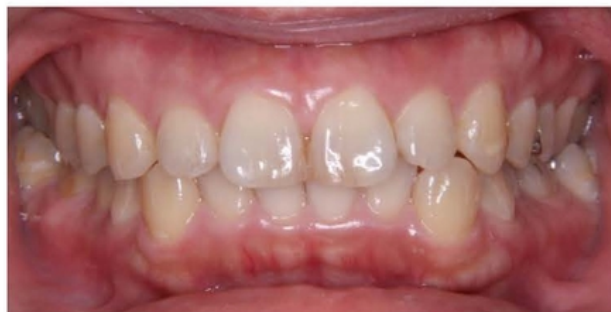Case example

## 6-2. Rotation Elastic

Moderate cases - Experienced



Case Provider Dr. Hajime Tokiwa

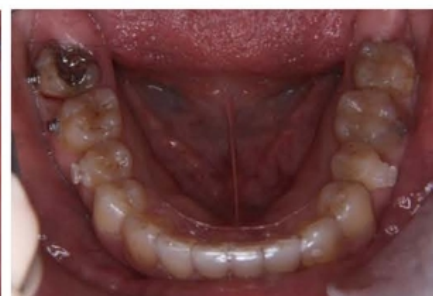
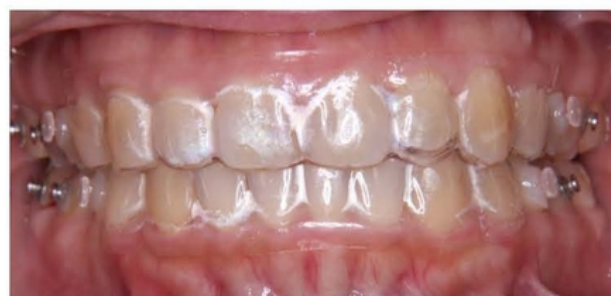
Before

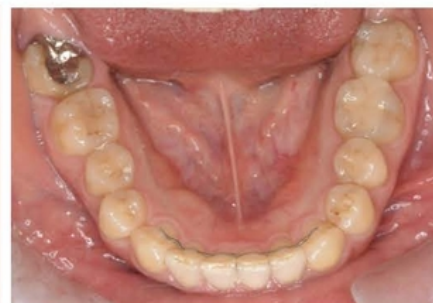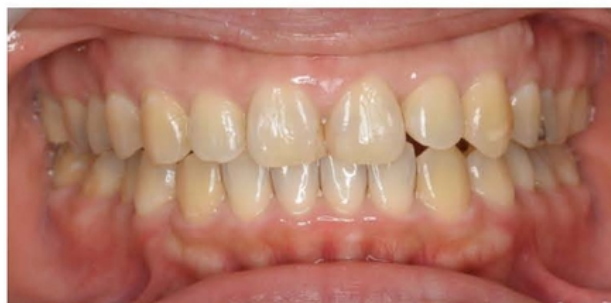奥歯の噛み合わせが気になる

他社アライナーで治り悪く、  
クリアコレクトを使用

歯列拡大とIPRによる叢生  
改善



(5カ月経過)



After

他社アライナー56枚

クリアコレクト19枚(2w毎)

治療期間: 24か月(他社)

クリアコレクト16か月の治療

アライナーメイン、IPRあり、  
エラスティック

Case example

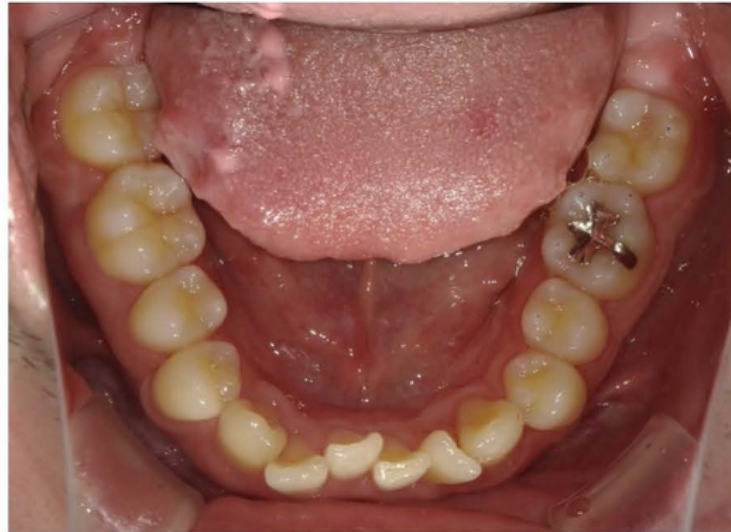## 6-3. Rotation Extraction

Moderate cases - Experienced



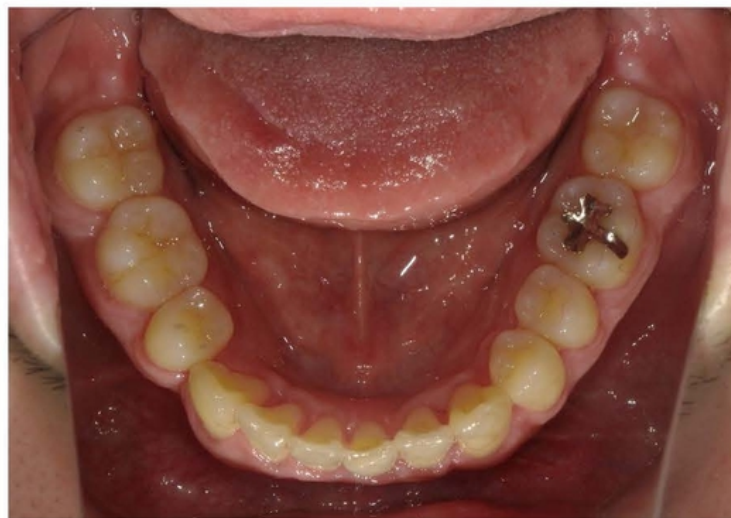Case Provider Dr. Takanori Kure

Lower



Before (主訴/診断内容)

- 下顎叢生、Deep Bite



After (治療アライナー数、期間等)

- 枚数: 29 アライナー
- 治療期間: 15カ月の治療
- 治療プラン: UNLIMITED
- 上下左側4/4抜歯

Case example

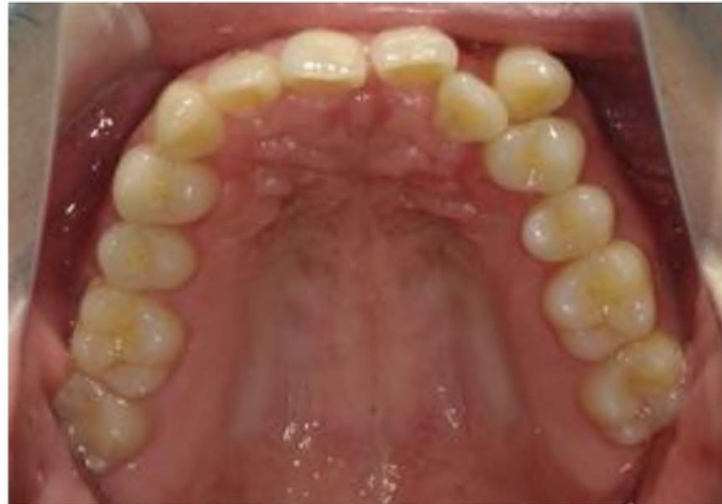## 6-3. Rotation Extraction

Moderate cases - Experienced



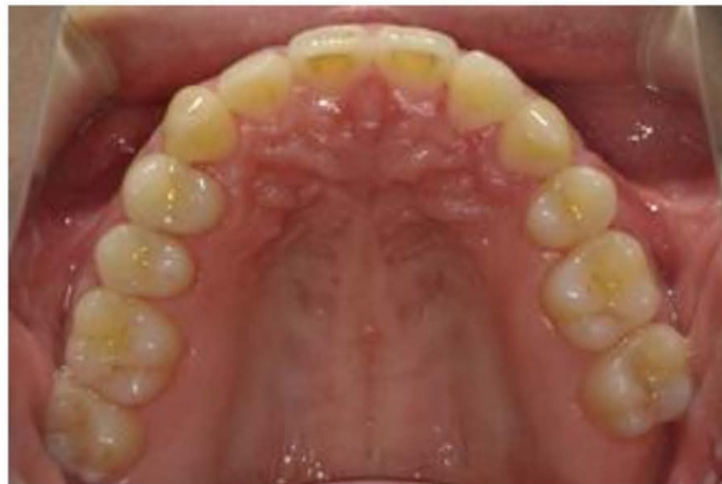Case Provider Dr. Takanori Kure

Upper



Before(主訴/診断内容)

- 下顎叢生、Deep Bite



After(治療アライナー数、期間等)

- 枚数:29 アライナー
- 治療期間:15カ月の治療
- 治療プラン:UNLIMITED
- 上下左側4/4抜歯